



## BRONHOGENA CISTA: PRIKAZ SLUČAJA

## BRONCHOGENIC CYST: A CASE REPORT

Biljana Zvezdin<sup>1</sup>, Slavica Anđelić-Obradović<sup>1</sup>, Aleksandar Tepavac, Ištvan Klem<sup>1</sup>, Dejan Đurić<sup>1</sup>,  
Svetlana Milidragović<sup>1</sup>, Ljiljana Vučković<sup>2</sup>

1 Institut za plućne bolesti, Sremska Kamenica

2. KC Podgorica, Centar za patologiju i sudsku medicinu

## SAŽETAK

*Bronhogeni cista predstavlja najčešću cističnu formaciju u mediastinumu. Kongenitalnog je porekla, a nastaje kao rezultat abnormalnog grananja divertikuluma primitivnog creva u toku embrionalnog razvoja. U radu je prikazan slučaj bolesnice hospitalizovane u Institutu za plućne bolesti u Sremskoj Kamenici, zbog uočene promene u vidu tumorozno uvećanog desnog hilusa u toku radiofotografske akcije. Nakon urađenih neinvazivnih i invazivnih dijagnostičkih procedura dokazana je ekstrakardijalna lokalizacija cistične formacije. Bolesnici je operativnim putem urađena ekscizija cistične formacije u celosti, a definitivnim patološko-histološkim pregledom utvrđena je bronhogeni cista.*

**Ključne reči:** bronhogeni cista, kongenitalna anomalija

## SUMMARY

*A bronchogenic cyst is the most common cystic formation in the mediastinum. Congenital in origin, it is due to an abnormal branching of the primitive intestine diverticulum in the course of embryogenesis. This is a case report of a female patient admitted to the Institute for Pulmonary Diseases in Sremska Kamenica due to a tumour-like enlargement of the right mediastinum detected during the massive lung X-ray screening campaign. Having applied both non-invasive and invasive diagnostic procedures, the extracardial localization of the cystic formation has been confirmed. The cyst was removed by total excision and the histological analysis definitely established its bronchogenic origin.*

**Key words:** bronchogenic cyst, congenital anomaly

*Pneumon, 2005; Vol 42; 2005.*

Ass. mr sci. med. dr Biljana Zvezdin, Odeljenje za astmu sa ambulantom,  
Klinike za urgentnu pulmologiju, Institut za plućne bolesti, Sremska Kamenica

## UVOD

Bronhogeni cista predstavlja najčešću cističnu formaciju u mediastinumu i čini 50-60% svih mediastinalnih cista. Ona je deo traheobronhijalnog stabla, a nastaje zbog abnormalnog grananja divertikuluma primitivnog creva, iz čijeg se ventralnog segmenta razvija traheobronhijalno stablo, a

iz dorzalnog ezofagusa, između 26. i 40. dana gestacijskog razvoja (1,2).

## PRIKAZ SLUČAJA

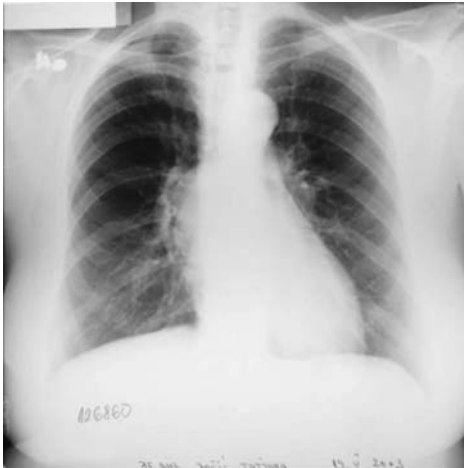Bolesnica stara 47 godina hospitalizovana je u Institutu za plućne bolesti u Sremskoj Kamenici tokom juna 2003. godine, zbog uočene infiltrativne

senke u predelu desnog hilusa, otkrivene u toku fluorografske akcije.

Bolesnica je pri prijemu dobrog opšteg stanja, afebrilna, eupnoična, kardijalno kompenzovana, od tegoba navodi povremen kašalj koji je najizraženiji u jutarnjim satima.

Na radiogramu grudnog koša se uočava tumorska senka u projekciji desnog hilusa, koja se na profilnom snimku lokalizuje centralno, jasno je ograničena od okoline, promera oko 9 cm (Slika 1).

*Slika 1. Uputna dijagnoza: TU mediastini (senka otkrivena na radiofluorografskom snimku)*



Nalazi plućne funkcije su u granicama referentnih normi.

Na ultrasonografskom pregledu abdomena, pored manjih konkremenata u oba bubrega, nisu uočene druge patološke promene.

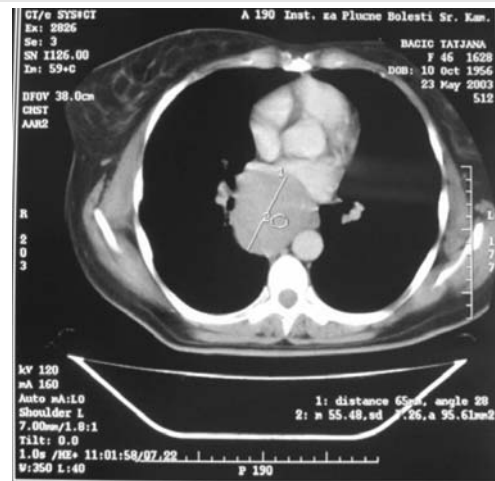
Kulturom sputuma je izolovana normalna flora usne šupljine.

Bronhoskopskom eksploracijom viđena je ekstramuralna kompresija na membranozni zid intermedijalnog i bronha za donji režanj desno, dok su sva lobarna i segmentalna ušća slobodna. Patološko histološkim pregledom bioptata koji su uzeti tom prilikom nije razjašnjena etiologija infiltrativne promene.

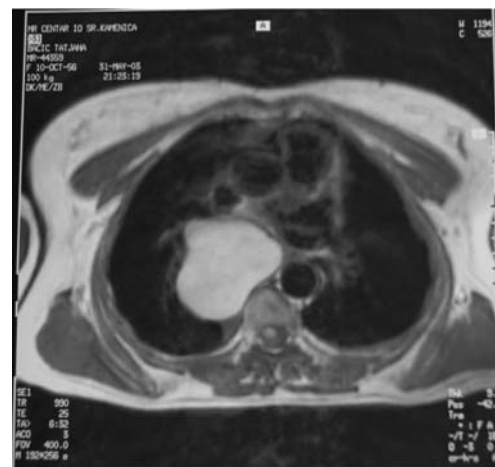
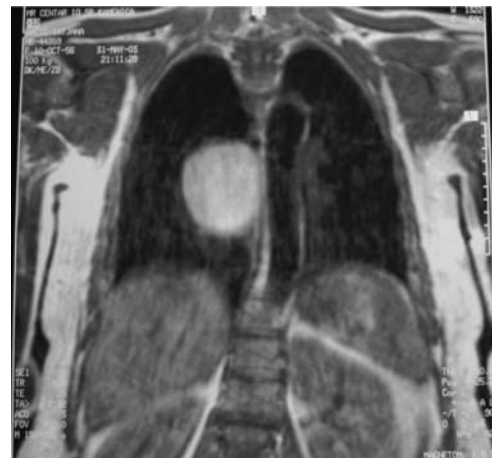Na kompjuterizovanoj tomografiji grudnog koša nativno i posle aplikacije intravenskog kontrasta opisuje se retrokardijalno, prevertebralno mekotkivna promena veličine 7 x 8 cm, denziteta oko 50 HU, relativno jasno ograničena od okolnog tkiva (Slika 2.).

Pošto se za opisanu promenu nije moglo sa sigurnošću reći da li se radi o cisti ili o tumoru, urađena je i magnetna rezonanca (MR) medijastinuma na kojoj se opisuje: velika, jasno ograničena ekspanzivna formacija zadnjeg medijastinuma, benignih karakteristika, koja prvenstveno odgovara bronhogenoj cisti proteinsko-lipidnog sadržaja (Slika 3.).

*Slika 2. CT grudnog koša: retrokardijalno, prevertebralno mekotkivna promena, veličine 7x8 cm, denziteta 50 Hu, koja potiskuje srce prema napred*



*Slika 3. MR medijastinuma: hiperintenzivna ekspanzivna formacija zadnjeg medijastinuma (60 mm x 65 mm x 72 mm), koja komprimuje desnu plućnu venu i krov leve pretkomore*



Zbog bliskog kontakta cistične formacije i srca, načinjeni su standardni i transezofagealni ehokardiografski pregledi kojima se registruje prisustvo cistične promene uz levu pretkomoru, ali je

ekstrakardijalna lokalizacija ciste potvrđena tek nakon invazivne hemodinamske obrade srca.

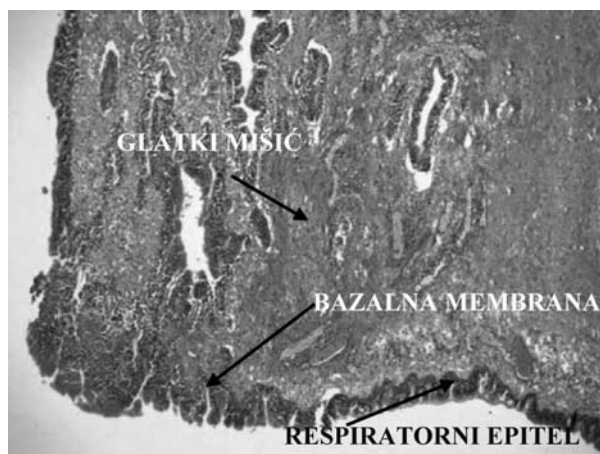
Nakon odgovarajuće preoperativne pripreme pacijentkinja je operisana u Klinici za Grudnu hirurgiju Instituta za plućne bolesti. Urađene su: videoasistirana torakoskopija, desna anterolateralna torakotomija i kompletna ekstirpacija ciste. Intraoperativni nalaz je ukazivao da je cista vodila poreklo iz bronha za šesti segment desno.

Definitivni patološko-histološki nalaz je ukazivao da se radi o bronhogenoj cisti.

Makroskopskim pregledom opisuje se ispražnjena cistična tvorevina, tankog, čvrstog, elastičnog zida, sa glatkom, naboranom unutrašnjom površinom, promera 5,5 cm.

Histološki, cista se sastoji od širokog sloja veziva sa snopovima glatkih mišića. Unutrašnja površina je prekrivena pseudostratifikovanim cilindričnim epitelom, koji je naslonjen na hijalino zadebljalu, talasastu bazalnu membranu (Slika 4.).

Slika 4. Definitivni pH nalaz: *Cystis bronchogenes*



Postoperativni tok kod bolesnice je protekao uredno, kontrolni laboratorijski nalazi su bili u granicama referentnih vrednosti, kao i kontrolni radiogram grudnog koša, te je pacijentkinja otpuštena u dobrom opštem stanju.

## DISKUSIJA

Bronhogeni cista, kao što je već rečeno, predstavlja kongenitalnu malformaciju traheobronhijalnog stabla i najčešću cističnu formaciju u mediastinumu.

Stvarna učestalost bronhogenih cista je nepoznata zbog toga što je najveći broj pacijenata asimptomatičan. Retke kongenitalne malformacije, među njima i bronhogeni cista, čine 6-15% primarnih mediastinalnih masa.

Ne postoji predilekcija po polu.

Više od 50% slučajeva se dijagnostikuje kod pacijenata starijih od 15 godina.

Najčešće je pojedinačna, unilokularna, rede multipla (1,4,5).

Po lokaciji može biti: paratrahealna, karinalna, paraezofagealna, hilarna i udaljena od traheobronhijalnog stabla (perikardijalna, cervikalna, subkutana, abdominalna, itd.) (8).

Približno 70-85% bronhogenih cista se nalazi u mediastinumu, najčešće srednjem, gde je u bliskom kontaktu sa trahejom, glavnim bronhima i subkardinalnom regijom. Oko 15% mediastinalnih cista je smešteno u zadnjem mediastinumu, a oko 15-35% se nalazi intrapulmonalno, predominantno u donjim reznjevima (4).

Patohistološki cista se sastoji od tankog zida ispunjena je mukoidnim materijalom. Na unutrašnjoj strani je obložena cilindričnim respiratornim epitelom sa fokalnim areama metaplastičnog i skvamoznog epitela, a u zidu se nalaze i mukusne žlezde, hrskavičavo tkivo, elastična i glatka mišićna vlakna. Prisustvo ovih struktura, posebno hrskavice, je važno u dijagnostici, iako intrapulmonalna cista koja ne sadrži ove elemente može predstavljati bronhogeni cistu (3,5).

Više od polovine pacijenata koji imaju bronhogeni cistu su bez simptoma. Kliničke manifestacije nastaju kao rezultat kompresije na bliske strukture i ispoljavaju se kao: kašalj, stridor, wheezing, hemoptizije, disfagija, epigastrične smetnje, bol u grudima, simptomi i znaci sindroma gornje šuplje vene (1,8).

U dečijem uzrastu bronhogeni cista najčešće daje simptome kompresije disajnih puteva što se manifestuje respiratornim distresom i simptomima infekcije nastalim zbog retencije sekreta (8).

Najčešće komplikacije su: infekcija, ruptura ciste, krvarenje, kompresija vitalnih struktura, retko i maligna alteracija (1).

Bronhogeni cista se najčešće slučajno otkriva, te je njeno diferenciranje od drugih patoloških stanja bitno.

Na konvencionalnoj radiografiji mediastinalni cista se vizuelizuje kao mediastinalna masa, dok se intrapulmonalni cista obično prezentuje kao solitarni nodul različite veličine ili sa nivoom. Diferencijalno dijagnostički, u odnosu na radiografski nalaz, u obzir dolaze: lezije srednjeg mediastinuma, limfadenomegalija, vaskularne strukture i tumori. Ovakav nalaz je nespecifičan te je neophodna dalja evaluacija kompjuterizovanom tomografijom i magnetnom rezonancom (1,3,5,8).

Dodatne metode koje se koriste u dijagnostičkom postupku su fleksibilna bronhoskopija, ezofagografija, standardna i transe-

zofagealna ehokardiografija, koje pomažu u diferenciranju kontakta sa okolnim strukturama (1,4,5,8).

Standardni način lečenja je hirurški, kompletnom resekcijom. On se preporučuje i kod pacijenata koji su asimptomatični u cilju potvrde dijagnoze, ublažavanja simptoma i prevencije komplikacija (4,6).

### ZAKLJUČAK

Prisustvo bronhogene ciste je najčešće asimptomatično i otkriva se slučajno tokom rendgenoloških pregleda grudnog koša, što ukazuje na njen prikriveni tok. Dokazivanje prisustva bronhogenih cista se ostvaruje pomoću navedenih dijagnostičkih postupaka (radiografija grudnog koša i bronhoskopija, kompjuterizovana tomografija i magnetna rezonanca), a standardni način lečenja je hirurška resekcija.

### LITERATURA

1. Cateletto Mary E. Bronchogenic Cyst, Last Updated: March 4, 2004, Department of Clinical Pediatrics, State University of New York at Stony Brook, 10-29-2003.
2. Young H. Hahn. Last updated 26 May 2004, Bronchogenic cyst, American Journal of Roentgenology, Medical College of Wisconsin.
3. Galvin J, et al. Bronchogenic Cyst, The International Thoracic Teaching Resource: Congenital.
4. Nuclear Medicine, Thoracic Imaging. Bronchogenic Cyst: View cases of bronchogenic cyst.
5. Goodman E. Bronchogenic Cyst, Department of Radiology, University of California at San Diego Medical Center, Last Updated: October 8, 2002.
6. Suen HC. et al. Surgical management and radiological characteristics of bronchogenic cysts. The Annals of Thoracic Surgery, Vol 55, 476-81, Copyright 1993 by the Society of Thoracic Surgeons.
7. McAdams H Page. et al. Bronchogenic Cyst: Imaging Features with Clinical and Histopathological Correlation, Radiology 2000; 217:441-6.
8. Shreve M. Congenital Abnormalities of the Lung, Last updated for text: 7/96, for format 12/97, Congenital Abnormalities of the Lung.